CRMO σε Παιδιατρικούς ασθενείς (Χρόνια μη βακτηριακή οστεομυελίτιδα)

Λ. Φώτης
Παιδίατρος – Παιδορευματολόγος
Επίκουρος Καθηγητής Παιδιατρικής
Υπεύθυνος Μονάδας Παιδιατρικής Ρευματολογίας
Γ’ Παιδιατρική Κλινική, ΕΚΠΑ, ΠΓΝ «ΑΤΤΙΚΟΝ»

Δεν έχω σύγκρουση συμφερόντων

SAPHO/CNO

as an "umbrella" term

Bone lesions of acne fulminans
Chronic multifocal cleidometaphyseal osteomyelitis
Chronic recurrent multifocal osteomyelitis
Chronic sclerosing osteitis
Chronic symmetric osteomyelitis
Clavicular hyperostosis and acne arthritis
Diffuse sclerosing osteomyelitis
Pustulotic arthro-osteitis
Sclerosing osteomyelitis of Garré
Sternocostoclavicular hyperostosis
Sternoclavicular pustulotic osteitis

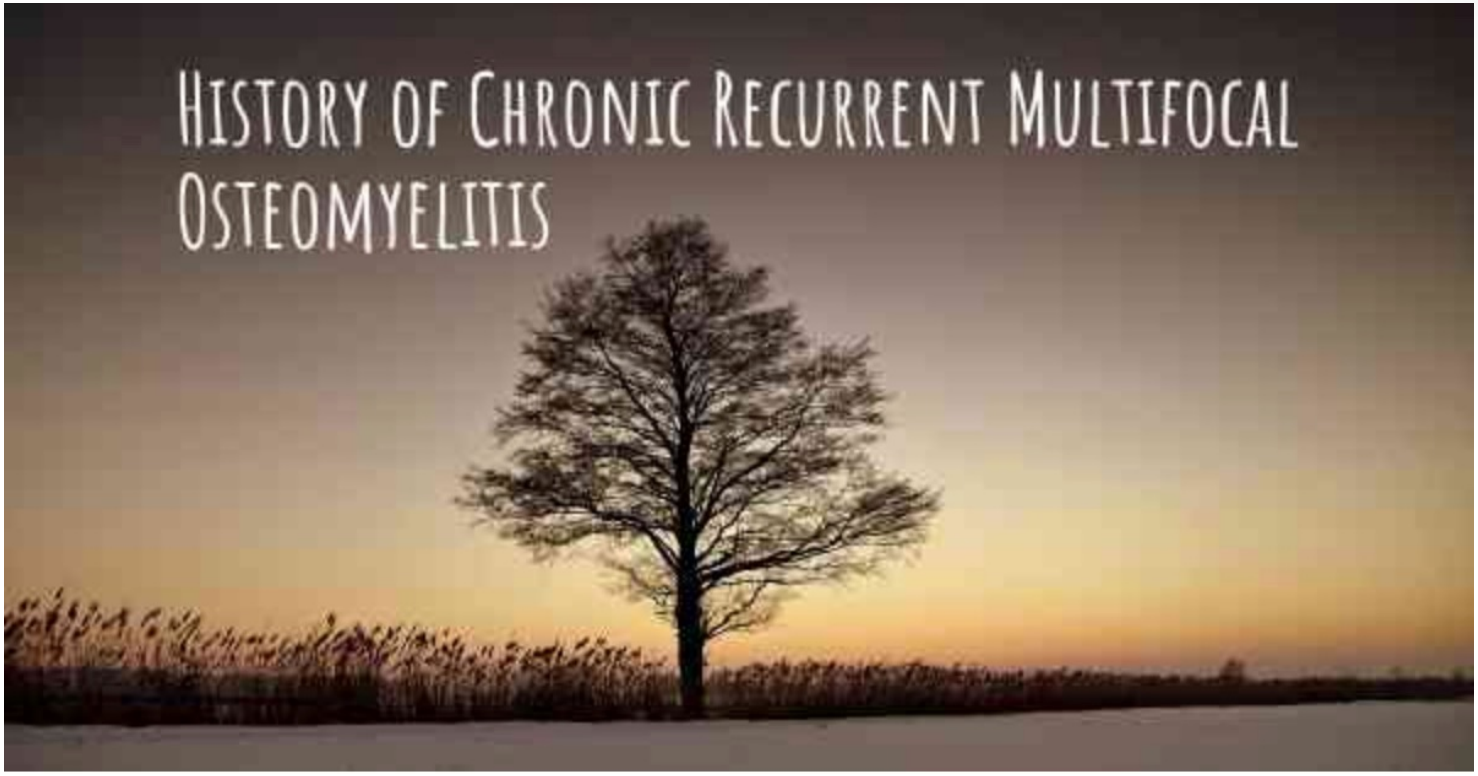

- **Giedion A**, Holthusen W, Masel L.F, et al. Subacute and chronic "symmetrical" osteomyelitis. Ann Radiol . **1972**;15(3):329–342
- **Bjorksten** B, Gustavson K.H, Eriksson B, et al. **Chronic recurrent multifocal osteomyelitis and pustulosis palmoplantaris.** J Pediatr . **1978**;93(2):227–231.

Χρόνια Μη Βακτηριακή Οστεομυελίτιδα/Chronic Non Bacterial Osteomyelitis

Chronic Recurrent Multifocal Osteomyelitis/
Χρόνια Υποτροπιάζουσα Πολυεστιακή Οστεομυελίτιδα

Συχνά Μονοεστιακή

Συχνα μη υποτροπιάζουσα

20% Μονοεστιακή μη – υποτροπιάζουσα
45% Κλασσική CRMO
35% Εμμένουσα Πολυεστιακή (>6 μήνες)

Rheumatology (Oxford) . 2007;46(1):154–160

Παθοφυσιολογία

- Μειωμένα επίπεδα IL-10 και IL-19
- Αυξημένα επίπεδα προφλεγμονωδών κυτταροκινών (IL-1β, IL-6, IL-20, TNF-α)
- Αυξημένη έκφραση του φλεγμονοσώματος
- Μικροχλωρίδα του εντέρου

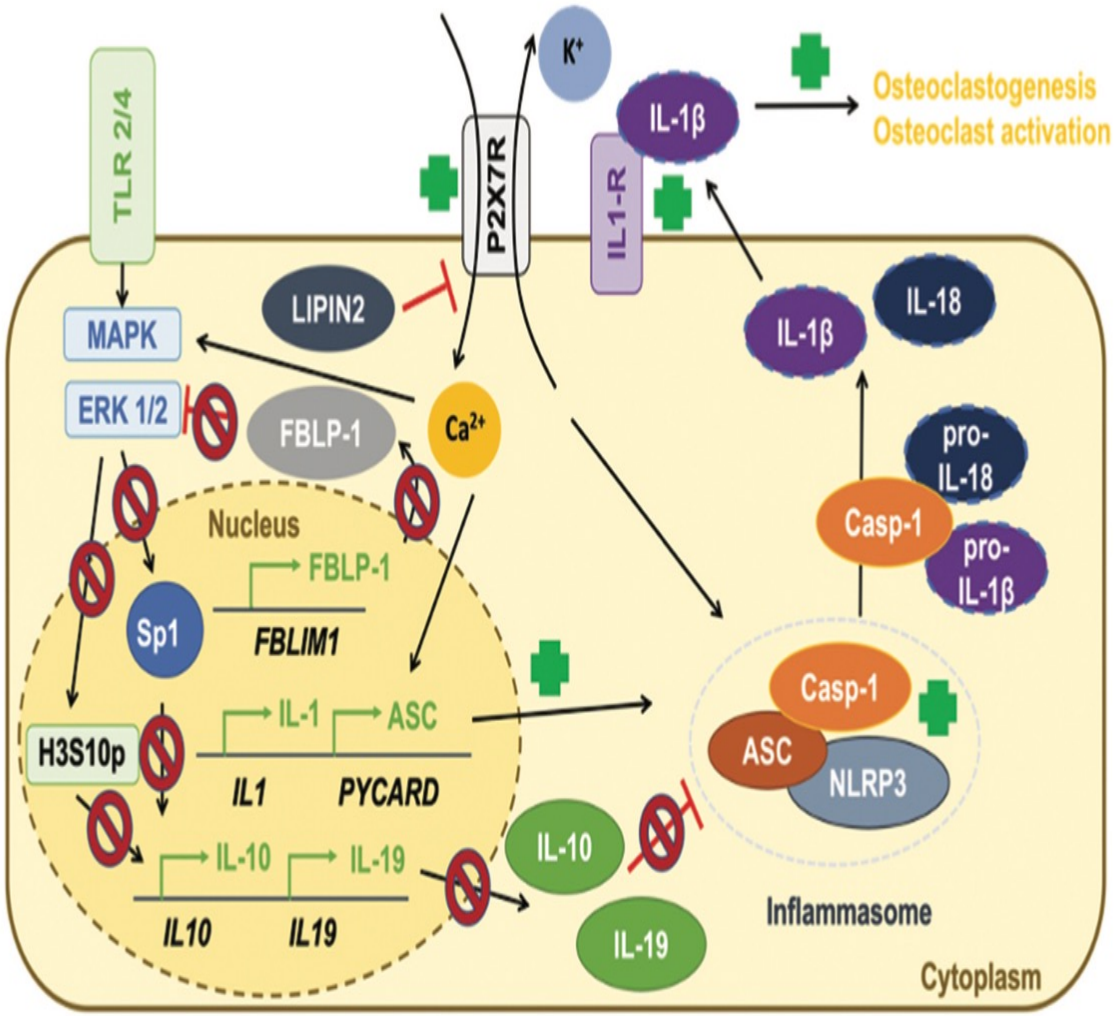

Συμπτωματολογία

Πόνος

Ευαισθησία στην ψηλάφηση

Μείωση δραστηριότητας

Λιγότερο συχνά:

Πυρετός (20%)

Κόπωση

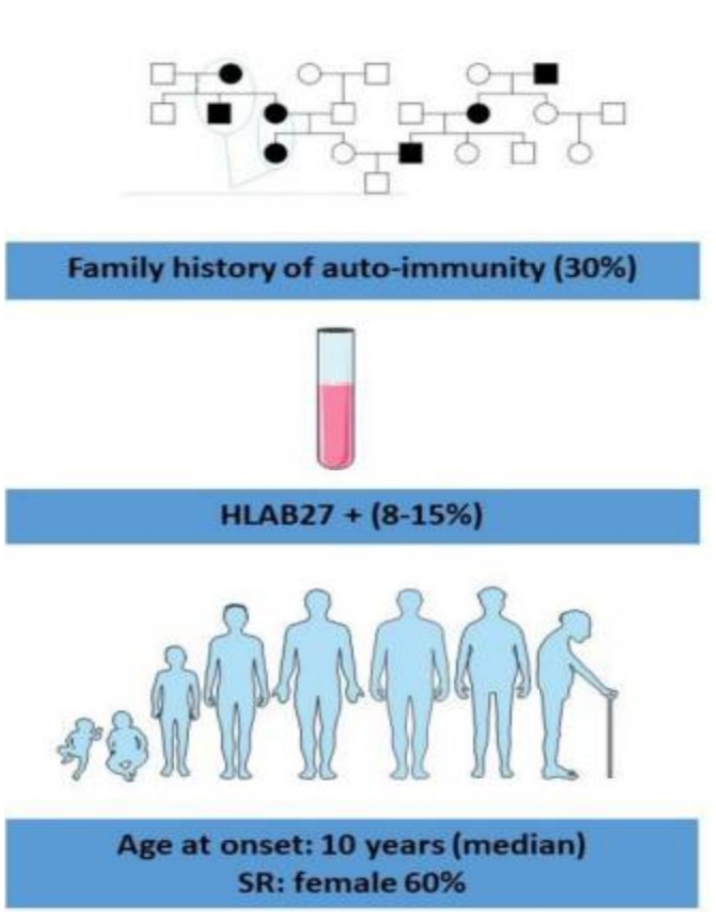

Λανθάνων Χρόνος διάγνωσης 4 μήνες – 2 έτη

Pediatr Clin N Am 65 (2018) 783–800

Συννοσηρότες

Αρθρίτιδα 40%

Ψωρίαση 2-17%

Πελματοπαλαμιαία Φλυκταίνωση 3-17%

ΙΦΝΕ 3-17%

Fever
20%

Involvement of other organs
- **Skin (10- 30%)**
  - 20% psoriasis
  - 8 % palmoplantar pustulosis
  - 5-10% acne
- **Arthritis (12-30%)**
- **IBD (10%)**
- **Uveitis (2%)**

Φάσμα των SpA

Συνύπαρξη με ΙΦΝΕ

Εξέλιξη προς SpA

Ψωρίαση/
Πελματοπαλαμιαία φλυκταίνωση

CRMO/JSpA

	CRMO	SpA
SR (boys/girls)	0/5	1/7
Age at onset (years)	10	9, 5
Fever	17–20%	9%
Axial involvement	60%	63%
Dorsal spine	24%	24%
Lumbar spine	rare	44%
Sacroiliac joints	13–52%	47%
Enthesis	18–33%	86%
Peripheral arthritis	12–30%	87%
HLAB27	10%	38–68%

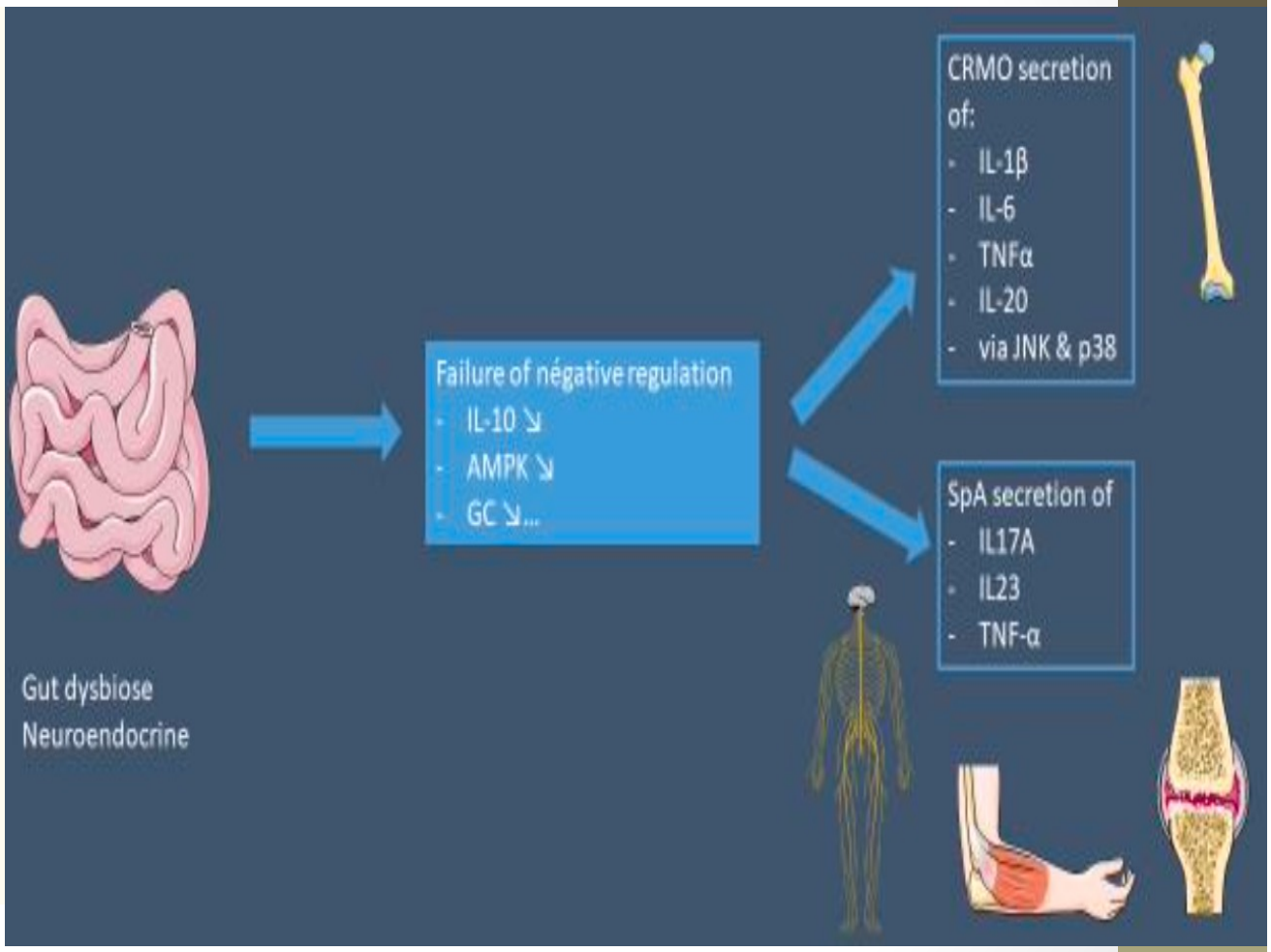

J Clin Med 2023 Jan 5;12(2):453

Συχνές θέσεις προσβολής

Επίφυση – Μετάφυση μακρών οστών

Συμμετρική 40%

Μονοεστιακή 30% (εξέλιξη προς πολυεστιακή στο 90%)

Μηριαίο – Κνήμη

Πύελο

Σπόνδυλοι

Σχεδόν Παθογνωμονική:

Προσβολή Κλείδας, κάτω γνάθου

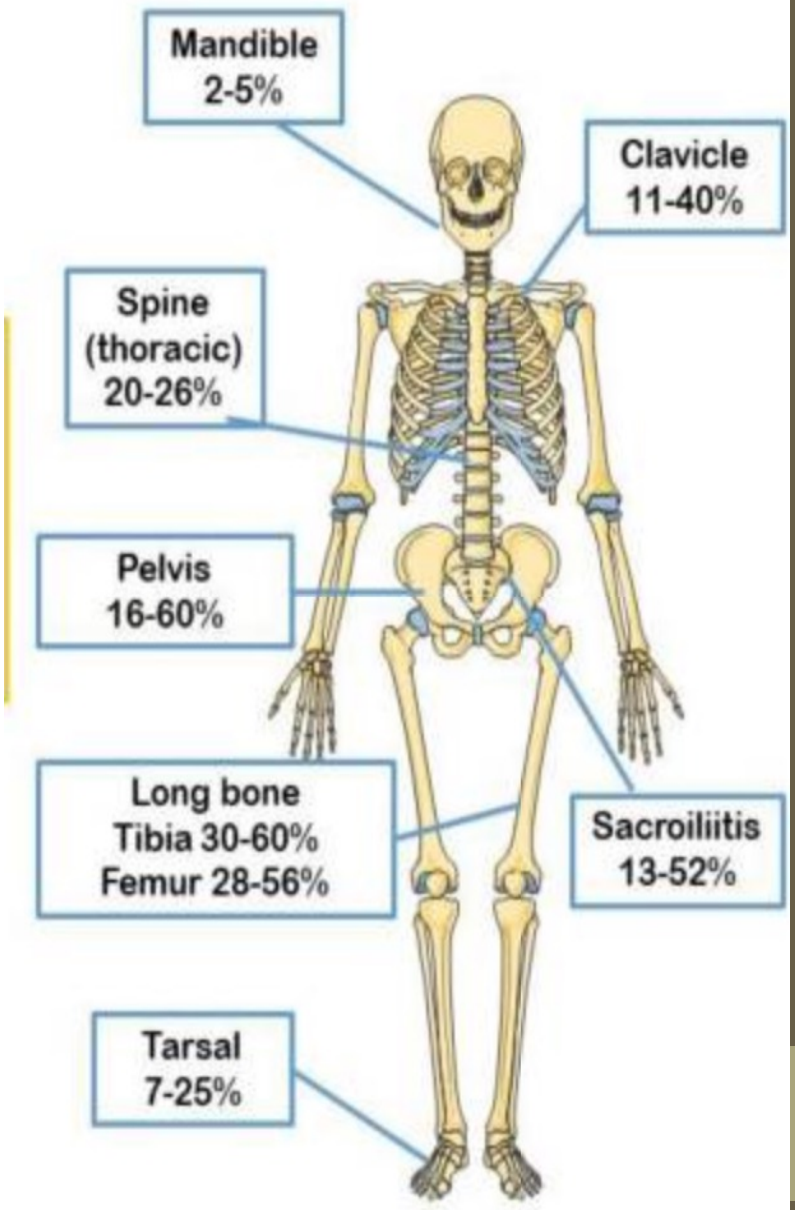

19402
SINUS
Sinus 0.625 BONE
L
You have 30 days left in your trial period.
Purchase a license at https://radiantviewer.com/store/
This session will end in 4 minutes.
L: 350 WW: 2000 [D]
0.6mm L: 70.8mm
P
150mA 120kV
8/3/2024 8:17:20 µµ

19402
SINUS
Sinus 0.625 BONE
R
L
You have 30 days left in your trial period.
Purchase a license at https://radiantviewer.com/store/
This session will end in 4 minutes.
WL: 350 WW: 2000
T: 0.5mm L: -11.4mm
I
8/3/2024 8:17:20 µµ

Κλείδα

Κατανομή Βλαβών (δεδομένα από ΑΤΤΙΚΟΝ)

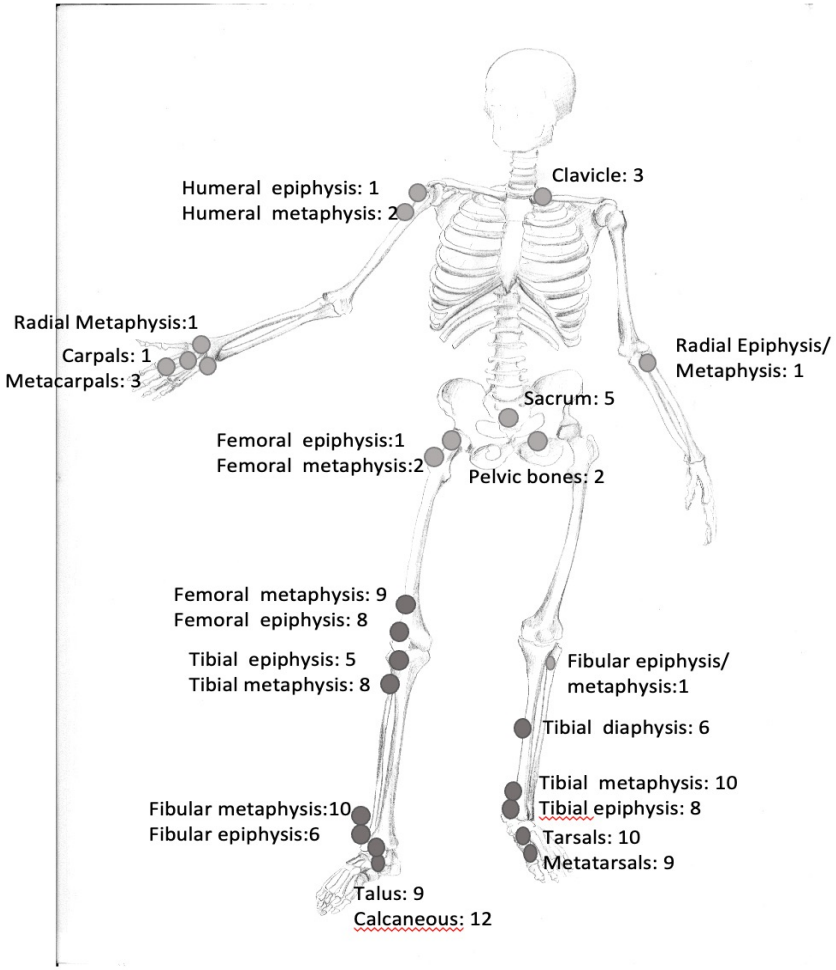

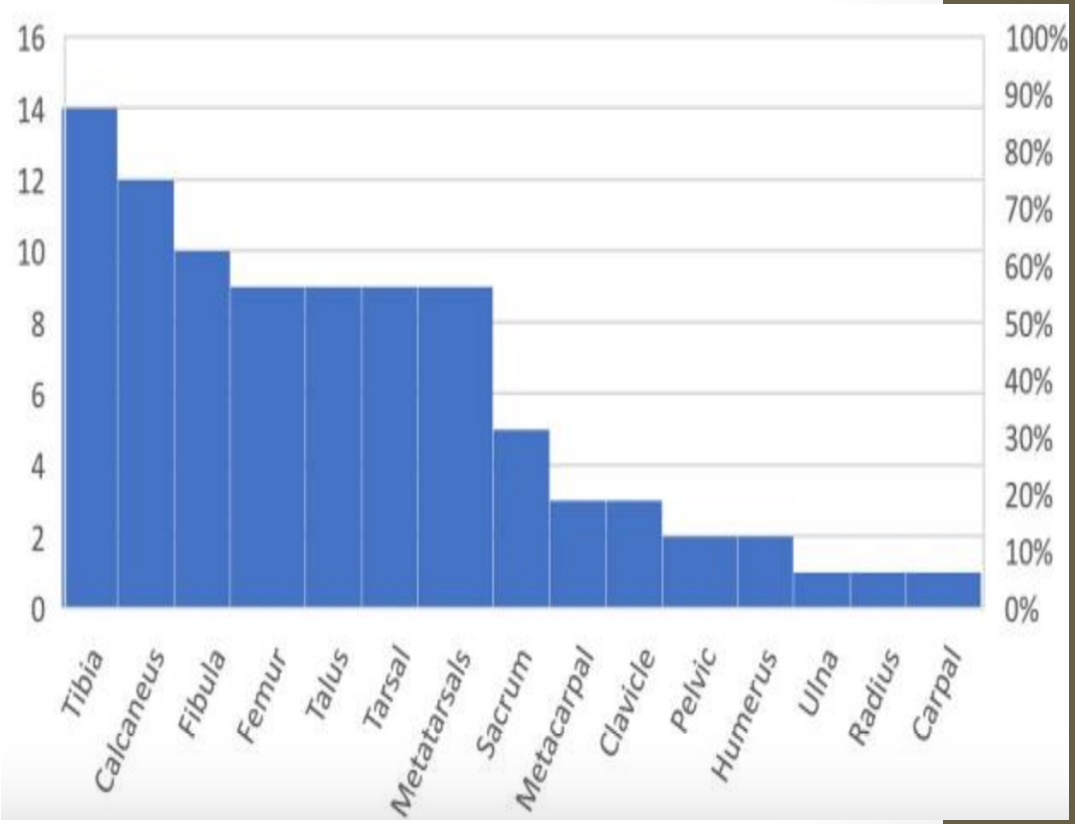

Papakonstantinou et al. **Acta Radiol Open. 2022 Jun 22;11(6):20584601221106701**

Επιπλοκές

Κατάγματα σπονδύλων (4%)

Οστική υπερτροφία (15%)

Προσβολή επιφυσιακής πλάκας (ασυμμετρία άκρων) (6%)

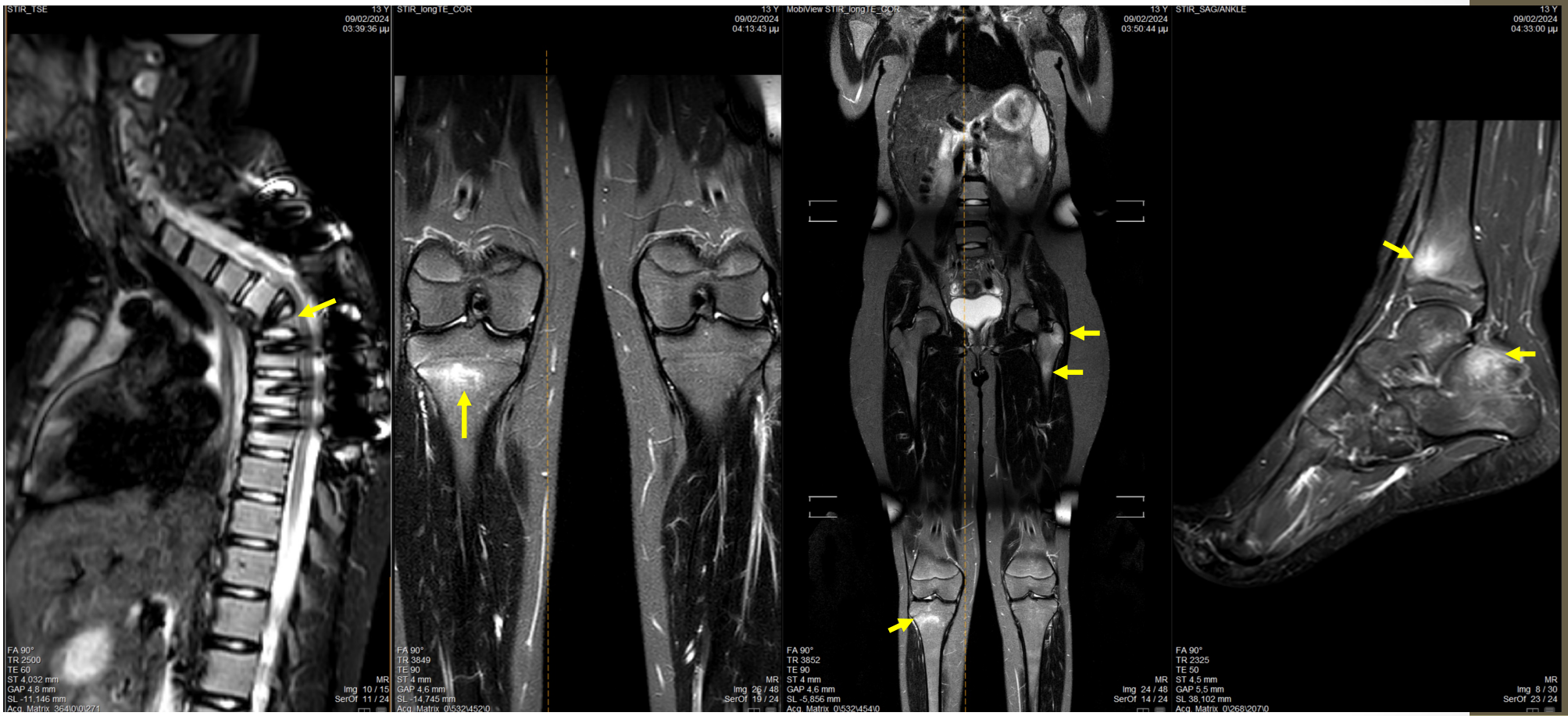
STIR_TSE
13 Y
09/02/2024
03:39:36 µµ
FA 90°
TR 2500
TE 60
ST 4,032 mm
GAP 4,8 mm
SL -11,146 mm
Acq. Matrix 364\0\0\271
MR
Img 10 / 15
SerOf 11 / 24
STIR_longTE_COR
13 Y
09/02/2024
04:13:43 µµ
FA 90°
TR 3849
TE 90
ST 4 mm
GAP 4,6 mm
SL -14,745 mm
Acq. Matrix 0\532\452\0
MR
Img 26 / 48
SerOf 19 / 24
MobiView STIR_longTE_COR
13 Y
09/02/2024
03:50:44 µµ
FA 90°
TR 3852
TE 90
ST 4 mm
GAP 4,6 mm
SL -5,856 mm
Acq. Matrix 0\532\454\0
MR
Img 24 / 48
SerOf 14 / 24
STIR_SAG/ANKLE
13 Y
09/02/2024
04:33:00 µµ
FA 90°
TR 2325
TE 50
ST 4,5 mm
GAP 5,5 mm
SL 38,102 mm
Acq. Matrix 0\268\207\0
MR
Img 8 / 30
SerOf 23 / 24

Διάγνωση – Εργαστηριακές εξετάσεις

- Γενική Αίματος (CBC); αναιμία χρόνιας νόσου
- Φυσιολογική ή ελαφρώς αυξημένη ΤΚΕ, CRP
- Φυσιολογική LDH, ουρικό οξύ
- Φυσιολογικό Ca, P, ALP

Διάγνωση - Απεικόνιση

- Ακτινογραφίες
- Σπινθηρογράφημα οστών (μεταφύσεις φυσιολογικά αυξημένο σήμα, ακτινοβολία)

Gold Standard **Whole Body MRI**

Αυξημένη ένταση σήματος του μυελού σε STIR ή T2 fat saturated

Αυξημένη ένταση σήματος στα μαλακά μόρια

Bony expansion

Ακτινολογικά score

1) RINBO (Radiologic Index for Non-bacterial Osteitis)

2) CROMRIS (ChRonic nonbacterial Osteomyelitis MRI Scoring)

Eur Radiol 2017 Jun;27(6):2391-2399
J Rheumatol 2020 May 1;47(5):739-747

Ολόσωμη Μαγνητική Τομογραφία (WBMRI)

Τεχνική - Hardware

- Ομοιογενεια πεδιου,
- Ομοιογένεια RF παλμού
- γραμμικότητα gradients→Αποφυγή στρεβλώσεων στην περιφερεια εξεταζόμενου

- Ταχύτητα εξέτασης

- Parallel imaging, Ιήψη δεδομένων: compressed sensing
- Ακολουθίες
- FSE ή GRE T1 (2D ή 3D): cor
- STIR (2D ή 3D): cor
- STIR sag: ΣΣ, ΠΔΚΝ
- Χρόνος: 40’- 1 ω

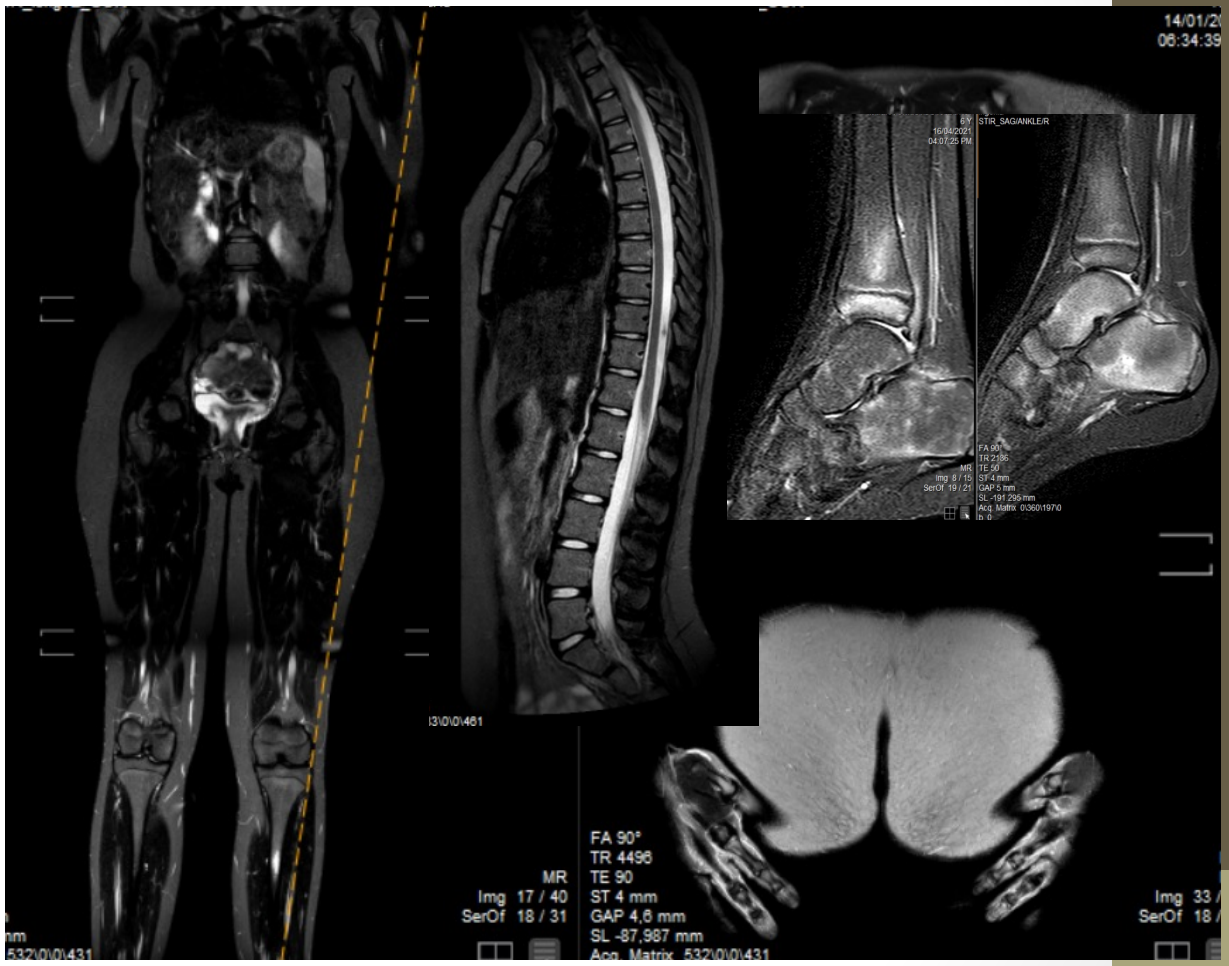

Διάγνωση - Βιοψία οστού

Μονήρη εστία
Γενικά συμπτώματα (π.χ.πυρετός)

Μπορεί να αποφευχθεί:

- Τυπικές θέσεις
  (κλείδα, κάτω γνάθος)
- Πολλαπλές οστικές βλάβες
- Συννοσηρότητες όπως Crohn ή ψωρίαση

Ιστολογία

Οξεία ή και Χρόνια Φλεγμονή, Ίνωση μυελού, οστεονέκρωση ή φυσιολογικό ιστό

- **Αρχικά:**

Ουδετερόφιλα/μακροφάγα/μονοκύτταρα (φυσική ανοσία/αυτοφλεγμονώδης χαρακτήρας)

- **Ώριμες βλάβες:**

Λεμφοκύτταρα/πλασματοκύτταρα/μονοκύτταρα (επίκτητη ανοσία)

Διαγνωστικά Κριτήρια Jansson (2007)

Μείζονα

1. Οστεολυτικές ή σκληρωτικές οστικές βλάβες σε απεικόνιση
2. Πολλαπλές βλάβες
3. Ψωρίαση ή Πελματοπαλαμιαία φλυκταίνωση (PPP)
4. Βιοψία οστού - άσηπτη με σημεία φλεγμονής, ίνωσης ή σκλήρυνσης

Ελάσσονα

1. Φυσιολογική γεν.αίματος και καλή κατάσταση υγείας
2. Ελαφρά ή μέτρια αύξηση ΤΚΕ, CRP
3. Παρατήρηση για πάνω από 6 μήνες
4. Υπερόστωση
5. Αυτοάνοσο νόσημα εκτός ψωρίασης ή PPP
6. Συγγενείς 1ου ή 2ου βαθμού με CNO ή άλλο αυτοάνοσο ή αυτοφλεγμονώδες νόσημα

Rheumatology (Oxford) 2007; 46(1):154-60.

Διαγνωστικά Κριτήρια Bristol (2016)

Απαραίτητα

1. Κλινικά σημεία (πόνος +/- εντοπισμένο οίδημα) χωρίς εστιακά ή γενικευμένα συστηματικά χαρακτηριστικά φλεγμονής ή λοίμωξης

2. Τυπικά απεικονιστικά χαρακτηριστικά:

STIR MRI

- οίδημα μυελού
- διόγκωση των οστών,
- λυτικές περιοχές,
- περιοστική αντίδραση

Απλή ακτινογραφία

- Λυτικές περιοχές
- Σκλήρυνση
- Σχηματισμό νέου οστού

+1 από τα παρακάτω

1. Περισσότερο από ένα οστό (ή μόνο η κλείδα) χωρίς σημαντικά αυξημένη CRP (CRP <30 g/L).

2. **Μονοεστιακή νόσος** εκτός από την κλείδα, ή CRP >30 g/L, με **βιοψία οστού** που δείχνει φλεγμονώδεις αλλοιώσεις (πλασματοκύτταρα, οστεοκλάστες, ίνωση ή σκλήρυνση) χωρίς βακτηριακή ανάπτυξη ενώ δεν βρίσκεται σε αντιβιοτική θεραπεία.

Pediatr Rheumatol 2016; 14:47

Νέα κριτήρια ACR/EULAR
(preliminary data)

Υψηλότερη Βαθμολογία	Χαμηλότερη Βαθμολογία
• **Κλείδα και κάτω γνάθος**	• **Κρανίο και Χερια**
• Πολυεστιακές βλάβες και συμμετρική κατανομή	
• **Μερική ή καμία ανταπόκριση στα αντιβιοτικά**	• **Ανταπόκριση στα αντιβιοτικά**
• Βιοψία με στοιχεία ίνωσης ή φλεγμονής	
• **Ηλικία άνω των 3 ετών**	• **Ηλικία κάτω των 3 ετών**
• **Μέτρια αύξηση ΤΚΕ ή CRP**	• **Πολύ υψηλή ΤΚΕ > 60 ή CRP >30**
• Αξονική σπονδυλαρθρίτιδα χωρίς ψωρίαση ή ΡΡΡ < Ψωρίαση ή ΡΡΡ χωρίς ΙΦΝΕ < ΙΦΝΕ	• **Καμία σχετιζόμενη παθολογία**

Arthritis Rheumatol. 2020; 72 (suppl 10)

Διαφορική Διάγνωση

Λοιμώξεις/Όγκοι

Λευχαιμία: Νυχτερινός πόνος, ηπατοσπληνομεγαλία, λεμφαδενοπάθεια, πυρετός, απώλεια βάρους, ωχρότητα, κυτταροπενία, βλάστες

Σκορβούτο: ουλίτιδα, μώλωπες, μυοσκελετικός πόνος
MRI σκληρωτικές και διαυγείς μεταφυσιακές ζώνες

Νεανική Ινομυαγία: Συνοσσηρότητα

Ιστιοκυττάρωση Langerhans:

- Μονοεστιακή βλάβη (κρανίο) -υψωμένο, μαλακό, ευαίσθητο σημείο,
- οστεολυτικές αλλοιώσεις με μοτίβο "punch-out»,
- χρώση CD1a στη βιοψία

Non Langerhans Cell Histiocytosis:

1. Erdheim-Chester (ECD) ήπιος αλλά επίμονος παρα-αρθρικός πόνος, ιδιαίτερα στα κάτω άκρα. συμμετρική οστεοσκλήρυνση της διάφυσης των μακρών οστών
2. Rosai-Dorfman (RDD) : Νόσος σχετική με τα μακροφάγα, λεμφαδένες, λυτικές οστικές αλλοιώσεις. Βιοψία οστού, λεμφαδένων ή άλλων επηρεασμένων περιοχών.

Διαφορική Διάγνωση

Majeed Syndrome: AR/ LPIN2 (loss of function)

Πρώιμη CNO και δυσερυθροποιητική αναιμία

DIRA: AR/IL1RN gene encoding for the IL-1 receptor antagonist

Από τις πρώτες ημέρες ζωής –φλυκταίνωση, οστείτιδα, περιοστίτιδα, οίδημα αρθρώσεων

PAPA: AD/ PSTPIP1 (gain of function)– Pyogenic Arthritis, Postulosis, Acne

- Infections
  - o Bacterial Osteomyelitis
  - o Mycobacterial infections (including TB and environmental mycobacteria)
  - o Fungal infections
  - o Actinomycosis
- Immune deficiency
- Haematological Malignancies
  - o Leukaemia
  - o Lymphoma
- Malignant bone tumours
  - o Osteosarcoma
  - o Ewing's sarcoma
  - o Secondary bony metastases
- Benign bone tumours
  - o Osteoid osteoma
  - o Osteoblastoma
  - o Fibrous dysplasia
  - o Enchondromatosis (can progress to sarcoma in adults)
  - o Hemangiomatosis
  - o Bone cysts
- Metabolic bone disease
  - o Scurvy
  - o Hypophosphatasia
  - o Hypertrophic osteoarthropathy
- Monogenic autoinflammatory disorders with bone involvement
  - o Pyogenic Arthritis, Pyoderma gangrenosum and Acne (PAPA)
  - o Deficiency of IL-1 receptor antagonist (DIRA)
  - o Majeed syndrome
- Other
  - o Osteonecrosis
  - o Langerhans Cell Histiocytosis

Θεραπεία - ΜΣΑΦ

Naproxen: 10–20 mg/kg/day divided 2 times per day, maximum 1000 mg/day

Ibuprofen: 30–40mg/kg/day divided 3 times per day, maximum 3200 mg/day

Celecoxib (age 2 and older): 10–25 kg: 100 mg/dose twice daily; > 25kg: 200 mg/dose twice daily

Diclofenac: 2–3 mg/kg/day divided 3 times per day, maximum 150 mg/day

Indomethacin: 1–3 mg/kg/day divided 2–3 times per day, maximum 200 mg/day

Meloxicam: 0.125–0.25 mg/kg/day once daily, maximum 15 mg/day

Piroxicam (Feldene) : 0.2–0.3 mg/kg/day once daily, maximum 20 mg/day

ΜΣΑΦ - Διάρκεια θεραπείας

Δεν υπάρχουν κατευθυντήριες οδηγίες

Περιγράφεται χρήση ως και 12 μήνες

ΜΣΑΦ - Διάρκεια θεραπείας

Beck et al.
Arthritis Res Ther. 2010;12(2):R74.

Προοπτική μελέτη – 37 ασθενείς

- Κλινική ύφεση σε 43% στους 6 μήνες και 62% στους 12 μήνες,
- Ακτινολογική ύφεση 14% στους 6 μήνες και 27% στους 12 μήνες

Schnabel et al.
Rheumatol. 2017;44(7):1058.

Αναδρομική μελέτη – 56 ασθενείς

Κλινική ύφεση στο 100% μετά από 3 μήνες

Υποτροπή στο 50% στα 2.4 έτη

Treatment Options After NSAIDs

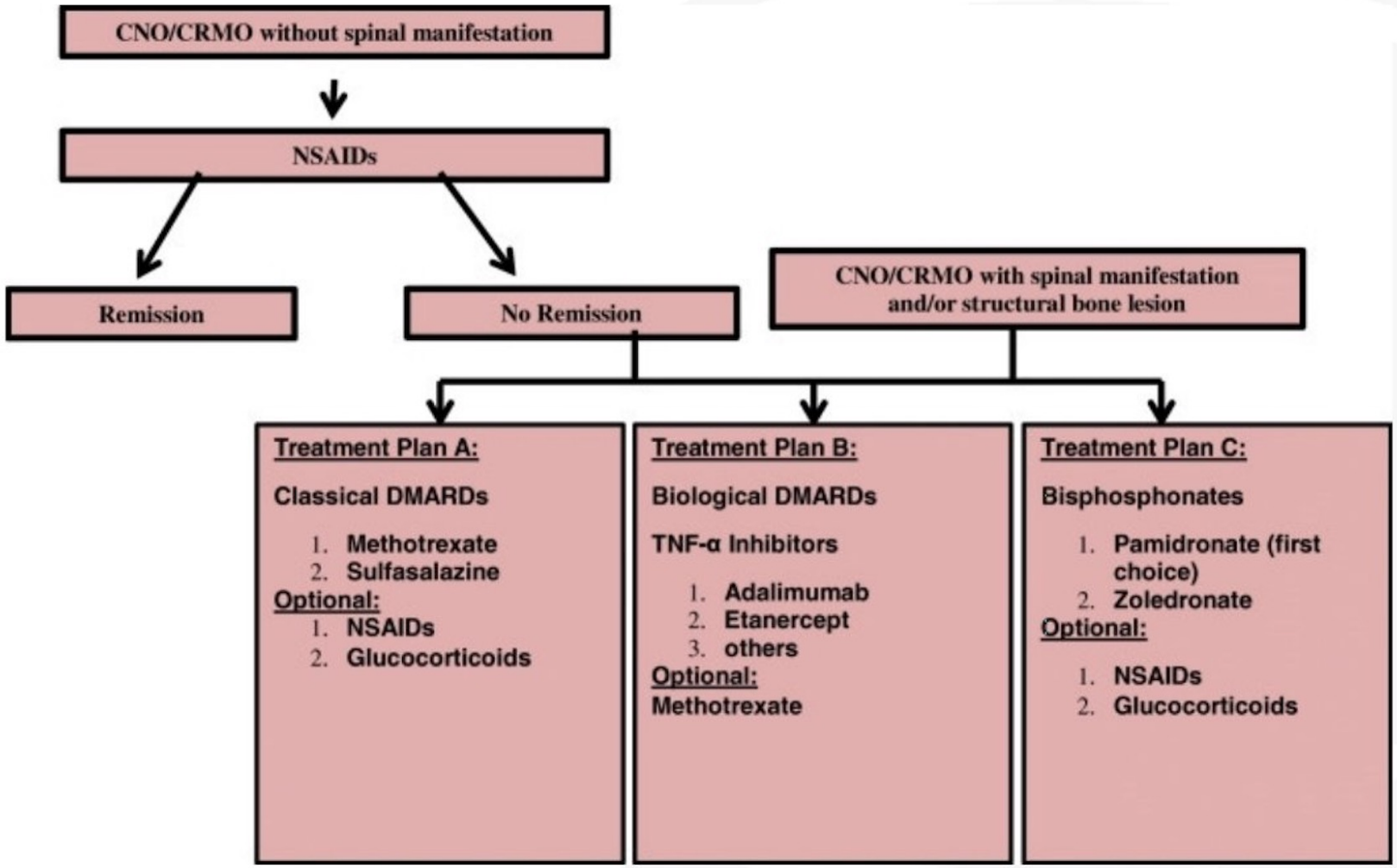

Hedrich et al. Curr Rheumatol Rep 2020.
Zhao, Wu, et al. Arthritis Care & Res 2017.

Θεραπεία

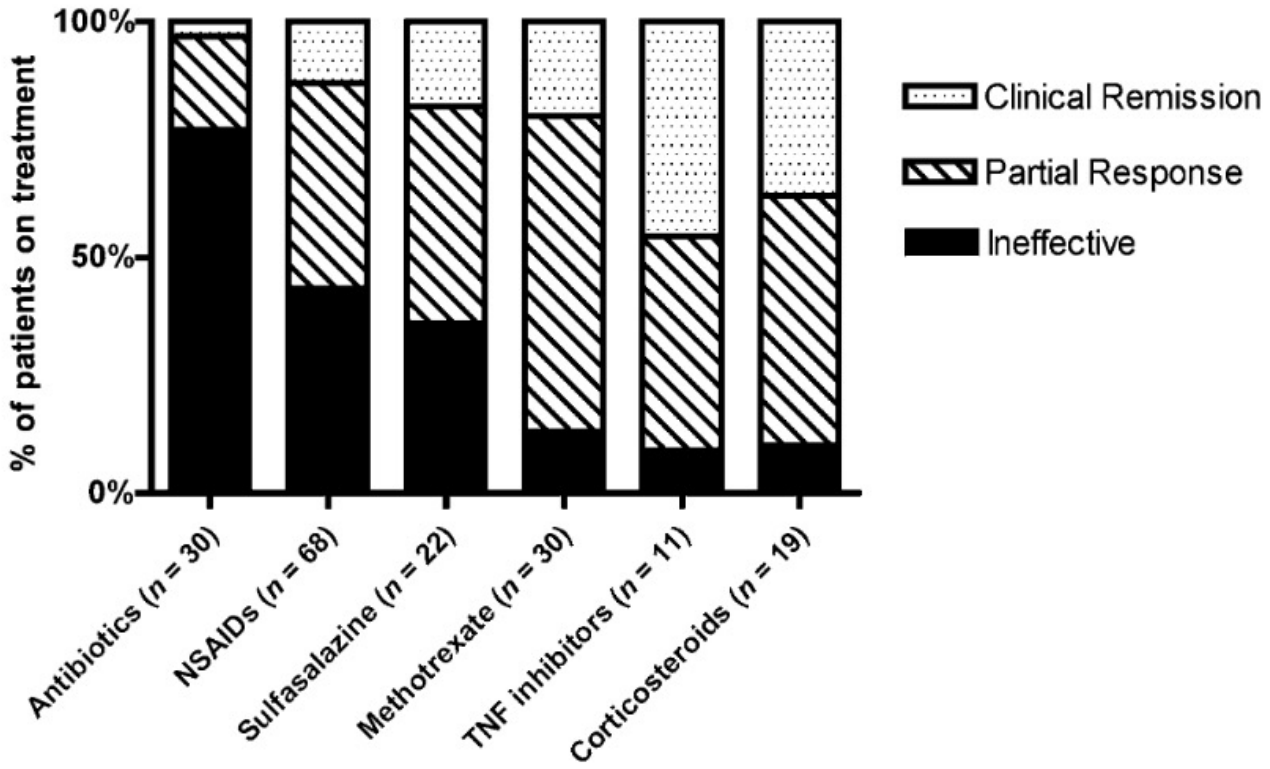

Pediatrics 2012 Nov;130(5):e1190-7

Διφωσφονικά + Anti-TNF- α

Aggressive Therapy Reduces Disease Activity without Skeletal Damage Progression in Chronic Nonbacterial Osteomyelitis

J Rheumatol 2015 Jul;42(7):1245-51.

Ζολεδρονικό + anti-TNF-α

TNF-inhibitors or bisphosphonates in chronic nonbacterial osteomyelitis? - Results of an international retrospective multicenter study

Clin Immunol 2022 May:238:109018.

Pamidronate + anti-TNF-α

Ζολεδρονικό οξύ

Chiotopoulou et al. **ZOLEDRONIC ACID: AN EFFECTIVE TREATMENT IN CHRONIC NON-BACTERIAL OSTEOMYELITIS**

9 ασθενείς

2 ασθενείς χωρίς πόνο - 6 σημαντική μείωση του πόνου

Δόση 0.0125 mg/kg – 0.025 mg/kg και τελική δόση 0.05 mg/kg

Τριήμερο σχήμα κορτικοστεροειδών μετά την έγχυση για περιορισμό της γριπώδους συνδρομής

Δεν έχουμε απεικονιστικά δεδομένα follow - up

PReS24-ABS-1268

Anakinra

1 case series

9 Παιδιατρικοί ασθενείς – ανθεκτικοί σε άλλες θεραπείες

Βελτίωση πόνου και συστηματικής φλεγμονής

Μεικτά αποτελέσματα σε ακτινολογικές βλάβες

J Rheumatol 2017 Aug;44(8):1231-1238

Πρόγνωση

Πλήρης ύφεση στο 40% (4 έτη)

Κακοί προγνωστικοί δείκτες:

Άρρεν

Πολυεστιακή νόσος

Συνοδές εκδηλώσεις

Οικογενειακό ιστορικό σχετιζόμενου νοσήματος

Αυξημένες τιμές CRP

Arthritis Rheumatol. 2015 Apr;67(4):1128-37
Pediatr Clin N Am 65 (2018) 783–800

Ευχαριστώ!!!